Aus dem Chirurgisch-Klinischen Institut der Universität München
(Direktor: Professor Dr. G. Magnus)

Multiple kartilaginäre Exostosen

Inaugural-Dissertation

zur

Erlangung der Doktorwürde in der gesamten Medizin

verfaßt und einer

Hohen Medizinischen Fakultät der Bayerischen
Ludwig-Maximilians-Universität zu München

vorgelegt von

Karl Lang
aus München

München 1939
Universitäts-Buchdruckerei Dr. C. Wolf & Sohn

Aus dem Chirurgisch-Klinischen Institut der Universität München
(Direktor: Professor Dr. G. Magnus)

Multiple kartilaginäre Exostosen

Inaugural-Dissertation

zur

Erlangung der Doktorwürde in der gesamten Medizin

verfaßt und einer

Hohen Medizinischen Fakultät der Bayerischen
Ludwig-Maximilians-Universität zu München

vorgelegt von

Karl Lang
aus München

München 1939
Universitäts-Buchdruckerei Dr. C. Wolf & Sohn

Gedruckt mit Genehmigung der Medizinischen Fakultät
der Bayer. Ludwig-Maximilians-Universität zu München

Referent:
1. Oberarzt Dozent *Dr. Jaeger*

Tag der mündlichen Prüfung:
18. XII. 1939

R. UNIV.
BIBLIOTHEEK
LEIDEN

Multiple kartilaginäre Exostosen.

(11 Fälle, beobachtet in einer Familie.)

Die morphologische Eingruppierung des Krankheitsbildes „Multiple kartilaginäre Exostosen" wurde nicht immer einheitlich vorgenommen. *Aschoff, Carré, Küttner, Lexer* und *Hildebrand* bringen diese pathologischen Erscheinungen unter den Knochengeschwülsten. *Frangenheim, Engelmann* und *Aschner* zählen sie zu den Systemerkrankungen des Skeletts. *Hellner* führt neuerdings das Krankheitsbild unter Osteochondromen an und bringt in der Beurteilung der formalen Genese andere Gesichtspunkte. Während *Schmidt, Frangenheim, Schramm* und *Birkenfeld* hauptsächlich die Erkrankung des intermediären Wachstumsknorpels, die auf einer im embryonalen Leben auftretenden Störung der enchondralen Ossifikation beruhe, in den Vordergrund stellen, legt *Hellner* mehr das Hauptgewicht auf die selbständige Wucherung der osteogenetischen Schicht des Periosts, wobei er Absprengungen vom Wachstumsknorpel als Ursprung dieser pathologischen Veränderungen ablehnt. Die Unterscheidung zwischen knorpelig oder bindegewebig praeformierter Knochenbildung spielt dabei keine so wesentliche Rolle. *Hellner* stützt sich auf die Beobachtungen von *E. Müller* und vor allem *Geschickter* und *Copeland*, indem er das Entstehen der multiplen kartilaginären Exostosen teilweise auch mit den Sehnenansatzstellen und den mit ihnen verbundenen Knochenvorsprüngen in Verbindung bringt. An diesen Stellen läßt sich ein praekartilaginäres Bindegewebe feststellen, das zur Knorpel- und Knochenbildung befähigt ist. Dieses kann selbständig wuchern und als Exostose in Erscheinung treten. Auf die Bedeutung der Epiphysenlinien, besonders der langen Röhrenknochen, und der in ihrem Bereich liegenden Wachstumszonen wird dabei nicht näher eingegangen.

Anatomisch gesehen, handelt es sich bei den multiplen kartilaginären Exostosen um Knochenauswüchse, die über das ganze Skelettsystem verteilt auftreten und Haselnuß- bis Mannsfaustgröße erreichen können. Bevorzugt sind die Metaphysen der langen Röhrenknochen beider Extremitäten. Diese Knochenauswüchse treten als

harte tastbare Tumoren in Erscheinung, die dem Knochen breit, massiv, gestielt oder leistenartig aufsitzen. Sie zeigen alle Formen: spornartige, hakenförmige Gebilde, wechseln mit beerig verzweigten, traubenförmig aneinander gereihten Auswüchsen ab. Ihr Wachstum läßt oft die anatomische Grundstruktur einzelner Skeletteile verschwinden, so daß sich uns klinisch und röntgenologisch schwere Deformitäten und vom normalen Bild stark abweichende Befunde darbieten. Diese Knochenausstülpungen heben das Periost nicht ab, sondern treten aus Lücken desselben hervor und wuchern in die Weichteile. Ihre äußere Begrenzung schließt meistens mit einer willkürlich geformten Knorpelkappe ab. Im Röntgenbild sehen wir diese Knorpelkappe als eine Aufhellungslinie dann, wenn eine Exostose gegen einen ihr den Weg versperrenden Knochen vorwächst und so in denselben hineinusuriert. Der davon betroffene Knochen weicht dabei, der Form der Exostose folgend, aus. Die dabei entstandene Eindellungsform zeigt sich uns im Röntgenbild durch eine ausgeprägtere und dichtere Knochenstruktur.

Häufiger fast noch als diese Erscheinung findet sich die vollkommene Verschmelzung zweier Skeletteile durch eine wuchernde Exostose; dabei kommt es dann zu einer Synostose.

Die Konsistenz dieser Exostosenbildung wechselt oft sehr stark. In ihrem inneren Bau finden wir einerseits eine fest in sich gefügte Struktur, andererseits eine großkammerige zystische Anordnung, so daß es dabei leicht zu Einbrüchen kommen kann, die dann das anatomische Bild wieder vollkommen verändern.

Die Frage nach der Ätiologie der multiplen kartilaginären Exostosen ist heute nicht mehr umstritten. Die frühere Annahme, daß es sich bei diesem Leiden um Infektionskrankheiten (wie Tuberkulose, Lues usw.) oder endokrine Störungen (Rachitis, Schilddrüsendisfunktion) handelt, kann als verlassen gelten. Es wird heute eine dominante Vererbung der multiplen kartilaginären Exostosen angenommen. (*Aschner, Engelmann, Bauer, Birkenfeld, Barrington, Stocks, Hermann Walter, Kirchhoff, Gerkhardt, Wagner* usw.) *Kirchhoff* weist aber auf die Notwendigkeit der Kasuistik hin, die für weitere erbbiologische Studien von ungeheurer Bedeutung sei. *Henninger* hatte nämlich nur 40 Stammbäume bei seiner „Kasuistik der hereditären multiplen kartilaginären Exostosen" zur Verfügung.

Es ist mir gelungen, durch weitgehende klinische und röntgenologische Untersuchungen elf Fälle multipler kartilaginärer Exostosen in einer einzigen Familie festzustellen. Dabei wurde das gesamte Knochensystem der Familienmitglieder, bei denen Exostosen

klinisch in Erscheinung traten, geröntget. Da aber die Krankheit nicht immer klinische Zeichen trägt, wurden auch verschiedene Kontrollröntgenaufnahmen bei klinisch Befundlosen gemacht. (Bekanntlich können ja multiple kartilaginäre Exostosen — beobachtet bei erbbiologischen Untersuchungen — klinisch rezessiv, röntgenologisch aber dominant sein. Vorliegende Skizze zeigt zwei bzw. drei Generationen dieser Familie, die mir das Krankenmaterial lieferte.

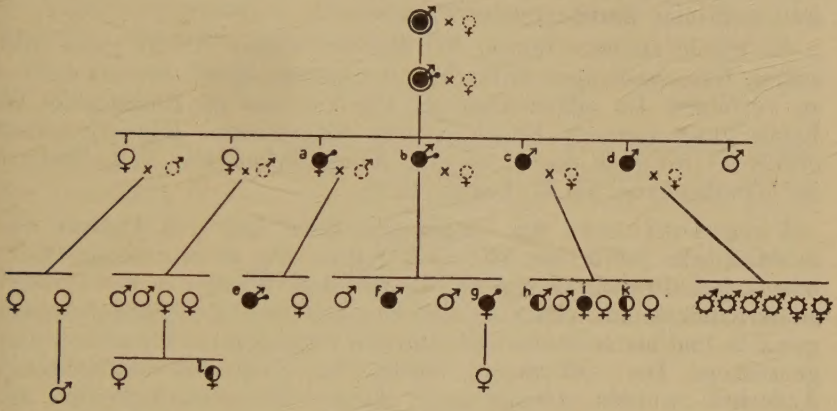

Zeichen-Erklärung:

a) W. Anna (Tante d. Pat.)
b) Str. Josef (Vater d. Pat.)
c) Str. Quirin (Onkel d. Pat.)
d) Str. Johann (Onkel d. Pat.)
e) W. Josef (Cousin d. Pat.)
f) Str. Georg (Patient)
g) Str. Anna (Schwester d. Pat.)
h) Str. Adolf (Cousin d. Pat.)
i) Str. Emma (Cousine d. Pat.)
k) Str. Finni (Cousine d. Pat.)
l) K. Marianne (Nichte d. Pat.)

1. ♂ Exostosenträger auf Grund der Anamnese
2. ♂ u. ♀ Exostosenträger klinisch und röntgenologisch untersucht
3. ♂ u. ◐ Exostosenträger bei Krankheitsbeginn
4. ♂ u. ♀ Exostosenfreie Glieder
5. ☼ u. ☼ Nicht erfaßte Familienmitglieder
6. ♂ u. ♀ Angeheiratete Familienmitglieder
7. ♂ u. ♂ Exostosenträger mit charakt. Deformierung d. Elle

Gelenkt wurde ich auf diese Familie, deren Mitglieder in der Umgebung Münchens verstreut auf dem Lande leben, durch einen Fall multipler kartilaginärer Exostosen, der wegen Unterschenkelsarkomverdacht in die Chirurgische Klinik in München eingeliefert wurde. Die große Anzahl und die Mannigfaltigkeit der Exostosenbildung bei diesem Patienten gaben mir Anlaß, diesen Krankheitsfall veröffentlichen zu wollen als Parallelfall des von *Hermann Pförringer* vor einem Jahr in unserer Klinik beschriebenen „Ein Fall multipler kartilaginärer Exostosen".

Es würde zu weit führen, im Rahmen dieser Arbeit jeden einzelnen Exostosenträger klinisch und röntgenologisch bis ins Letzte zu verfolgen. Im allgemeinen sei nur auf das im Röntgenbild in Erscheinung tretende Krankheitsbild hingewiesen. Klinisch näher erfaßt sei lediglich der in unserer Klinik behandelte Fall. Eintritt ins Krankenhaus: am 5. August 1939.

Vorgeschichte: Als einjähriges Kind hat sich Patient das Schlüsselbein gebrochen. Mit drei Jahren zog er sich einen Oberschenkelschaftbruch zu und lag deshalb drei Wochen in der Universitäts-Kinderklinik. (Hier wurden zum erstenmal Röntgenaufnahmen gemacht und als Nebenbefund multiple kartilaginäre Exostosen diagnostiziert. Die Aufnahmen werden im Folgenden beschrieben.) Äußerlich wurden damals noch keine Unregelmäßigkeiten am Knochensystem festgestellt. 1932 wurde er wiederum in die Kinder-Klinik wegen einer schweren Diphtherie mit postdiphtherischen Lähmungen eingeliefert, nachdem er mit sechs Jahren die Masern durchgemacht hatte. Nach einem Monat wurde er dort wieder als geheilt entlassen. Nach dieser schweren Krankheit kamen seine Knochenmißbildungen erst richtig zum Vorschein und wucherten an zahlreichen Teilen des Skelettsystems, besonders an beiden Extremitäten. Im Juni 1939 machte er in Pasing eine Blinddarmoperation durch, im Anschluß daran traten heftige Schmerzen im proximalen Teil des linken Unterschenkels auf. Da zunächst Verdacht auf Sarkom bestand, wurde in Pasing eine Probeexzision am linken Fibulaköpfchen gemacht. Bald darauf fing dieser Stichkanal zu fisteln an, und so wurde der Patient zur weiteren Behandlung in die Chirurgische Klinik eingewiesen.

Befund: A. Allgemein: Gesund aussehender Junge in gutem Ernährungs- und Kräftezustand, Lunge und Herz ohne Besonderheit. Calciumspiegel im Blut 9,3 mg%. Blutsenkung 55:84. Es besteht mäßiger Strabismus. Größe 1,44 m stehend, 0,72 m sitzend, Gewicht 41,3 kg.

B. Örtlich: Am ganzen Skelettsystem sind zahlreiche knöcherne Wucherungen von nuß- bis faustgroßem Ausmaß schon rein äußerlich erkennbar. Beim Abtasten zeigen diese sich höckerig und mit der Unterlage fest verbunden. Teilweise geben sie zu Deformitäten und Mißbildungen Anlaß. Besonders an den Metaphysen der oberen und unteren Extremität im Bereich des Knie- und Handgelenks bzw. des oberen Sprunggelenks, sind diese imponierend. In dem folgenden Röntgenbefund wird auf die einzelnen Exostosenbildungen noch näher eingegangen. Am linken Fibulakopf findet sich die größte äußerlich sichtbare und abtastbare Exostose mit einer Fistelbildung.

Diagnose: Multiple kartilaginäre Exostosen, Osteomyelitis der Fibulaexostose am linken Unterschenkel.

Operation: In Chloräthyläthernarkose und Blutleere Hautschnitt an der linken Wade, direkt über der Exostose, von welcher das schwielige Gewebe stumpf und teilweise scharf isoliert wurde. Es wurde sehr vorsichtig vorgegangen, um keine Verletzung des N. peronaeus comm. oder superfic. zu setzen. Die ganze Exostose erwies sich als morsches Knochengewebe, welches teils mit dem scharfen Löffel, teils mit dem Meißel leicht entfernt werden konnte. In der Mitte der Exostose fand sich ein etwa walnußgroßer freier Knochensequester. Es war nur eine geringe Eiterung im Bereich des Knochens festzustellen. Nicht nur die Exostose, sondern auch das Fibulaköpfchen enthielt morsches Knochengewebe, so daß auch dieses operativ entfernt wurde. Der Fibulaschaft blieb stehen, soweit er gesunden Knochen aufwies. Die schon bei der Aufnahme des Patienten bestehende Fistelöffnung führte in den Bereich des entfernten Fibulaköpfchens. Von einer Ausschneidung der Fistel wurde abgesehen, da dadurch der N. peronaeus zu stark gefährdet gewesen wäre. Nach Lösung der Blutleere wurde die große Wundhöhle mit Gaze austamponiert. Verband, Volkmannschiene.

Am 11. 11. wird Patient aus der stationären Behandlung entlassen. Die Wunde ist gut zugranuliert, die Fistel ist vollständig geschlossen und trocken. Die Umgebung ist reizlos und auf Druck unempfindlich. Er bleibt in Weiterbehandlung unseres Ambulatoriums. Peronaeusfunktion ist ohne Befund. Auf die nähere Bewertung dieses Falles wird noch später im Zusammenhang zurückzukommen sein.

Str. Josef, Vater des Patienten, 58 Jahre alt.

Mit fünf Jahren Masern, sonst nie ernstlich krank gewesen. Er bemerkte seine Knochenauswüchse zum ersten Male im Alter von

sieben Jahren. Der Vater gibt übrigens an, daß sowohl sein Vater wie auch sein Großvater besonders an beiden Kniegelenken ähnliche Knochenauftreibungen gehabt hätten, wie sie sich heute bei ihm vorfinden. Sein Vater habe auch noch einen kürzeren linken Arm gehabt. Ihm selbst hätten seine Exostosen noch nie besondere Beschwerden gemacht, er wäre nur militärdienstuntauglich gewesen.

Str. Quirin, Onkel des Patienten, 52 Jahre alt.

Mit fünf Jahren Masern, sonst aber immer gesund. Hat vier Jahre den Weltkrieg mitgemacht, ließ sich aber 1917 seine nach innen gerichteten Knochenvorsprünge am oberen Teil beider Unterschenkel von Dr. *von Bomhard* abmeißeln, da diese ihm Beschwerden in seinen Schaftstiefeln verursachten. Im Mai 1939 wurde er von Geheimrat *Schindler* an einer Magenperforation operiert; September 1939 wurde er wieder am Magen operiert, da ein Verschluß eingetreten sei.

Str. Johann, Onkel des Patienten, 42 Jahre alt.

Er gibt keine besondere Krankenanamnese an. Seine Exostosenbildung wurde schon in frühester Kindheit bemerkt.

W. Anna, geb. Str., Tante des Patienten, 41 Jahre alt.

Mit vier Jahren Masern und Scharlach, mit 21 Jahren Lungenentzündung. Vor vier Jahren schwere Venenentzündung, herz- und nierenleidend, jetzt in etwas besserem Gesundheitszustand. Auch hier wurden die Exostosenbildungen in frühester Kindheit bemerkt. Die Geburten ihrer zwei Kinder gingen auf normalem Wege vor sich und waren nicht besonders schwer.

Str. Anna, Schwester des Patienten, 25 Jahre alt.

Hat sich den linken Unterschenkel und beide Unterarme zu verschiedenen Zeiten gebrochen. Im Februar 1938 wurde sie am Ende der Schwangerschaft in die hiesige Frauenklinik eingeliefert, weil die Geburt auf natürlichem Wege nicht vor sich gehen konnte. Das Kind wurde mit Hilfe eines Kaiserschnittes geholt. Bei dieser Gelegenheit wurden in der Frauenklinik die im folgenden beschriebenen Röntgenbefunde erhoben. Das neugeborene Kind wurde damals genau geröntgt und auf Exostosen untersucht. Damals kein Befund. Auch die jetzige Kontrolldurchleuchtung bei meiner Untersuchung gab keinen Anhaltspunkt für Exostosenbildung.

W. Josef, Vetter des Patienten, 19 Jahre alt.
Mit vier Jahren Masern, Scharlach und Lungenentzündung. Bei ihm bemerkte die Mutter die Exostosen zum erstenmal als Säugling in der Badewanne. Die ersten Knochenauswüchse waren dabei am inneren Rand der Schulterblätter zu tasten. W. hat Beschwerden durch seine faustgroße Exostose, die am inneren Rand des rechten Oberarmkopfes sitzt und beinahe die ganze Achselhöhle ausfüllt und höckerig vorwölbt. Er hat zweimal den rechten Unterarm und einmal den linken Unterschenkel gebrochen.

Str. Emma, Base des Patienten, sieben Jahre alt. Hier wurden Knochenmißbildungen schon in früher Kindheit bemerkt; besonders nach durchgemachten Masern war das verstärkte Wachstum der Exostosen festzustellen.

Str. Fini, Base des Patienten, elf Jahre alt.
Zweimal Schlüsselbein- und einmal Unterschenkelfraktur links. Klinisch keine Exostosen nachweisbar.

Röntgenbefund von Str. Georg, 14 Jahre alt.

Thorax: Man erkennt auf der Thorax-Übersichtsaufnahme eine größere, schnabelförmige, ca. 2 cm lange und gut $1^1/_2$ cm breite Exostosenbildung an der dritten Rippe rechts, die in der hinteren Axillarlinie der dritten Rippe fest aufsitzt und bis über die vierte Rippe nach unten reicht. Diese Exostose zeigt in ihrer Mitte eine große mandelförmige, cystische Aufhellung mit kleiner, zum Teil stecknadelkopfgroßer Kammerung. In diesem cystischen Bereich ist die Struktur nicht so kalkdicht wie in der übrigen Exostose. An der fünften Rippe zwischen hinterer Axillarlinie und Paravertebrallinie sieht man am unteren Rand der Rippe eine ca. $1^1/_2$ cm lange und gut 1 cm breite, tropfenförmige, massive Exostosenbildung, die über den ganzen Zwischenrippenraum der fünften und sechsten Rippe reicht und die sechste Rippe in einer Ausdehnung von gut 2 cm Länge usuriert. Man erkennt hier am oberen Rand der sechsten Rippe eine starke, bogenförmige Eindellung. Die Corticalis am oberen Rand der eingedellten sechsten Rippe ist gegenüber den übrigen Rippenteilen sehr stark verdickt und sklerosiert. Dieser stark ausgeprägte Corticalissaum reicht fast bis zum unteren Rand der sechsten Rippe und läßt für die Spongiosa der sechsten Rippe an dieser Stelle nur einen schmalen Saum frei. Zwischen dem zur Darstellung kommenden Exostosenzapfen der fünften Rippe und der

stark ausgeprägten Corticalis an der Eindellungsstelle der sechsten Rippe erkennt man einen ca. 2 mm breiten Aufhellungsspalt. Es dürfte sich hier mit Sicherheit um die dem Exostosenzapfen aufsitzende Knorpelkappe handeln. Es hat also noch keine Verschmelzung im Sinne einer Synostose mit der sechsten Rippe stattgefunden. Außerdem bemerkt man an der fünften Rippe kurz vor der Knorpelknochengrenze dieser Rippe eine feine, gut kirschkerngroße Exostose, an der unteren Begrenzung der Rippe, die allerdings nicht so kompakt und kalkdicht ist wie die vorher beschriebene. An der achten und neunten Rippe erkennt man in der vorderen Axillarlinie zwei gut taubeneigroße, in sich verbackene Knochenausstülpungen, die ebenfalls sowohl am unteren wie auch am oberen Rand dieser Rippe sitzen und sich in die untere, innere Begrenzung des rechten Thorax hineinprojizieren. Sie zeigen mehr oder minder starke Kalkeinlagerung mit kleinen cystischen Aufhellungen. Auf der linken Thoraxseite erkennt man am unteren Rand der dritten Rippe in der Axillarlinie ebenfalls eine hakenförmige gebogene Exostose, die nach unten innen zu in den Thorax gegen die vierte Rippe zieht. Ihre obere Begrenzung erscheint wohl scharf, aber weist feine Zacken auf.

Becken: Auf der Beckenaufnahme, die uns ein sehr steil gestelltes Becken zeigt, erkennt man an der oberen äußeren Kante der rechten Kreuzbeinbegrenzung eine gut taubeneigroße, gewulstete Exostose, die dem Kreuzbein massiv aufsitzt; diese Exostose greift auf den Gelenkspalt des oberen Drittels des Kreuzbein-Darmbeingelenkes über und hat Anschluß an die Beckenschaufel gefunden, im Sinne einer Synostose. Die rechte Beckenschaufel selbst, die stark verschmälert erscheint und steil nach oben steht, zeigt an ihrer seitlichen Begrenzung bis zum Pfannendach herunter mehrere kleinere, warzenförmige Exostosen. Ebenso trägt der äußere Rand der linken Beckenschaufel symmetrisch wie die rechte Beckenschaufel ebensolche warzenförmige Exostosen. Am inneren Rand des linken Darmbeins an der unteren Begrenzung des linken Iliosacralgelenkes erkennt man einen starken, massiven Exostosensporn. Der Gelenkspalt des Kreuzbein-Darmbeingelenkes ist oberhalb dieser Exostose nicht mehr deutlich nachweisbar. Der absteigende Schambeinast und der Sitzbeinhöcker der linken Seite sind stark aufgetrieben. Die Exostose, die hier zur Darstellung kommt, zeigt einen unregelmäßig begrenzten, kaum verdickten Corticalissaum. Die Struktur des Schambeins und Sitzbeins projiziert sich durch die nicht sehr kalkdichte Exostose durch. Auf der Gegenseite sieht man am absteigenden Schambeinast eine kleine warzenförmige Aus-

stülpung, die scheinbar ins Foramen obturatum hineinreicht. Beide Schenkelhälse sind im Verhältnis zu ihren Köpfen stark verdickt und zeigen nach innen zu oberhalb der sich deutlich abhebenden kleinen Trochanteren scharf begrenzte Exostosenbildung. Im Gegensatz zu diesen, vor allen Dingen auf der rechten Seite aufgetriebenen Schenkelhälsen, deren Knochenstruktur vor allem der rechten Seite kalkdichte Spongiosastrangzeichnung zeigt, sind die Oberschenkelschafte sehr zierlich und schwach. Das kleine Becken ist durch die starke Steilstellung des Beckens deutlich verschmälert und verengert.

Kniegelenk links: Im Bereich des Wadenbeinköpfchens des linken Unterschenkels erkennt man eine große, cystische Exostose. Das Wadenbeinköpfchen selbst ist besonders in seiner hinteren Begrenzung nicht mehr zu sehen. Die ihm aufsitzende, faustgroße Exostose, die nach hinten und unten zu deutlich scharf begrenzte Fortsätze zeigt, reicht ca. 5 cm tief in die Weichteile der oberen Wade hinein und liegt nach außen zu dicht unter der Haut. Nach innen zu greift diese Exostose auf den Schienbeinkopf über, geht allerdings nicht von der Metaphyse aus über den Epiphysenspalt auf die Epiphyse über. Die beiden Epicondylen des Oberschenkelknochens sind ebenfalls stark aufgetrieben und zeigen mehrere lange, flache, teils tropfenförmige Ausstülpungen, die deutlich in die Weichteile der Muskulatur hineinreichen. Die innere Corticalis am medialen Epicondylus ist deutlich verdickt und zeigt mehrere schalenförmige zackige Anlagerungen. Die Knochenstruktur im Bereich des Schienbeinkopfes, des Kniegelenks, und der angrenzenden Oberschenkelknochenabschnitte ist deutlich atrophisch. Die Compacta kommt gegenüber der Spongiosa sehr deutlich zur Darstellung.

Rechtes Kniegelenk: Im Vergleich hierzu sieht man am rechten Wadenbeinköpfchen eine nicht ganz so große Exostose, die deutlichen cystischen Charakter aufweist, aber die obere Begrenzung des Wadenbeinköpfchens freiläßt, das noch deutlich in seinen Umrissen zu erkennen ist. Innerhalb dieser cystischen Exostose, die nach außen und nach innen auf das Schienbein zu scharfe, spitze Zackenbildung aufweist, ist die Struktur des zum Teil erhalten gebliebenen Wadenbeinköpfchens zu erkennen; sie greift aber im Gegensatz zur linken Seite stärker auf das Schienbein über, mit dem sie zum Teil fest knöchern verbacken erscheint. Innerhalb des Schienbeins selbst erkennt man schon eine beginnende cystische Aufhellung, die einen stark sklerosierenden Rand zeigt. Es dürfte sich hierbei um eine beginnende Exostosenbildung vom Schienbein aus handeln. Die innere Begrenzung der Schienbeinmetaphyse zeigt

von der Epiphysenlinie ausgehend eine ca. 3 cm lange, flache Ausstülpung mit deutlicher Corticaliswulstung. Diese Ausstülpung setzt dann nach außen zu gegen die normal zur Darstellung kommende Schienbeindiaphyse mit einer rechtwinkeligen scharfen Stufe ab. Genau wie auf der linken Seite sind die beiden Epicondylen des Oberschenkelknochens stark aufgetrieben und zeigen genau wie links mehrere flache, teils wulstförmige Exostosen. Die Knochenatrophie der rechten Seite in diesem vorher beschriebenen Knochenbezirk ist nicht so stark wie links.

Linkes oberes Sprunggelenk: Auf der Aufnahme des linken oberen Sprunggelenkes erkennt man an der äußeren Begrenzung der unteren Schienbeinmetaphyse ebenfalls eine starke Ausstülpung des Schienbeinknochens, die halbmondförmig ins Wadenbein hinein usuriert. Die Corticalis, die an der äußeren Begrenzung des Wadenbeins schalenförmig stehen geblieben ist, ist deutlich verdickt und sklerosiert. Man erkennt hier zwischen Exostosenbegrenzung des Schienbeins und verdickter Wadenbeincorticalis einen feinen, länglich gebogenen Spalt, bei dem es sich zweifellos um die Knorpelkapsel der Exostose handelt. (Fast gleicher Befund wie an der fünften und sechsten Rippe rechts.)

Rechtes oberes Sprunggelenk: Im Bereich der äußeren Begrenzung der distalen Schienbeinmetaphyse in der Nähe der Epiphysenlinie erkennt man ebenfalls eine deutlich ausgeprägte, längliche Exostosenbildung, die im Bereich der vorderen unteren Schienbeinkante eine nach oben außen gerichtete abgerundete Exostose zeigt und nach außen zu die Haut deutlich vorwölbt. Ein Übergreifen dieser Exostose des Schienbeins auf das Wadenbein liegt hier nicht vor.

Schulter: An der rechten Schulter erkennt man am Übergang vom Oberarmschaft zum -Kopf eine ausgedehnte, zum Teil cystische Auftreibung des Knochens, der sowohl nach außen als auch nach innen mehrere scharfbegrenzte Knochenhöcker aufweist. Im Vergleich zu dem stark aufgetriebenen Oberarmschaft bis zur Epiphysenlinie ist der Oberarmkopf relativ klein. Auf der rechten Seite erkennt man ähnlich wie links ebensolche Auftreibungen und Ausstülpungen, die allerdings nicht so imponierend sind wie links. Der Corticalissaum ist hier bedeutend stärker und kalkdichter.

Rechtes Handgelenk: Im Bereich des rechten Handgelenkes erkennt man am distalen Speichenende an der äußeren Begrenzung des Epiphysenspaltes, der hier fast nicht mehr zur Darstellung

kommt, eine größere, bis taubeneigroße Knochenauftreibung, die in ihrem körpernahen Abschnitt maulbeerartige, kleincystische Struktur zeigt. In der gleichen Höhe an der inneren Begrenzung des distalen Speichenendes ca. 3 cm oberhalb der Epiphysenlinie, sieht man einen kleinen, nach oben gerichteten Knochensporn. Ebenso erkennt man im Bereich der äußeren Begrenzung der Epiphysenlinie am distalen Ende der Elle eine kleinere Exostose, die nach außen zu die Haut deutlich abhebt. Die Gelenkfläche der Speichenepiphyse ist deutlich steilgestellt, die Speiche in ihrem distalen Abschnitt gebogen, die Elle erscheint an ihrem distalen Ende aus ihrem Gelenk mit der Speiche subluxiert. Es bietet sich das Bild einer Madelung'schen Handdeformität.

Die rechten Mittelhandknochen 1, 3, 4 und 5 sind in ihrem Längenwachstum deutlich zurückgeblieben. Im Bereich ihrer distalen Epiphysenspalten, hauptsächlich bei 3 und 5, sieht man kleine Exostosenbildungen; hier sind die Knochen deutlich aufgetrieben. Nur der zweite Mittelhandknochen erscheint in seinem Längenwachstum normal entwickelt. Im Bereich des rechten Ellenbogengelenkes erkennt man nur ganz geringfügige Deformitäten.

Linkes Handgelenk: Am linken distalen Speichenende sind die Epiphysenlinien mit der Epiphyse frei. Man erkennt nur an der Speichenmetaphyse innen und außen 3 cm oberhalb der Epiphysenlinie jeweils eine höckerige, kleinere Exostosenbildung. An der Mittelhand der linken Seite sind sämtliche Mittelhandknochen in ihrem Längenwachstum zurückgeblieben. Sie zeigen sowohl an ihrem distalen wie proximalen Ende mehrere Exostosen, die im Bereich des distalen Epiphysenspaltes des zweiten und fünften Mittelhandknochens besonders deutlich in Erscheinung treten. In sämtlichen Handwurzelknochen, Mittelhandknochen und angrenzenden Phalangen ist eine deutliche Knochenatrophie zu sehen. Die Veränderungen der Oberarmrolle im Bereich des linken Ellenbogengelenkes sind links deutlicher als rechts; man erkennt im Gelenkspalt eine feine, nicht sehr kalkdichte, schalenförmige Saumbildung.

Schädel: Die Schädelübersichtsaufnahmen ergeben außer einer stärker entwickelten Wachstumsbildung des Gehirnschädels in die Breite gegenüber dem Gesichtsschädel keine Besonderheiten. Eine Exostosenbildung ist nirgendwo zu sehen.

Fraktur des rechten Oberschenkels im Alter von drei Jahren: Man erkennt auf den Aufnahmen des rechten Oberschenkels einen Spiralbruch ungefähr in Schaftmitte. Das distale Bruchstück, das oben flötenschnabelförmig ausgezogen ist, ist um gut Knochenbreite

nach außen verschoben und um ca. 15° nach innen und nach beugewärts abgewinkelt. Es besteht eine Verkürzung von ca. 2 cm.

Man erkennt außerdem an der äußeren hinteren Begrenzung der distalen Oberschenkelmetaphyse eine starke, 2 cm lange, kalkdichte, spornartige Exostose, die dem Oberschenkelknochen massiv aufsitzt und im Innern mehrere cystische Aufhellungen zeigt; nach außen zu weist sie scharfe, flache Ränder auf und ist durch einen deutlich ausgeprägten Corticalissaum in ihrem unteren und oberen schaftnahen Abschnitt begrenzt. Nach unten zu greift diese Exostose von der Metaphyse aus schon auf die Wachstumslinie über.

Str. Josef (Vater).

Rechtes Kniegelenk: Man erkennt eine starke, flache Auftreibung des ganzen Wadenbeinköpfchens mit grobmaschiger Knochenstruktur, nach unten innen zu erkennt man eine 2 cm lange griffelartige Exostose, die in die Weichteile hineinreicht. Es ist zu einer vollständigen Ankylose und Synostose zwischen Wadenbeinköpfchen und Schienbeinkopfbegrenzung gekommen, die ihrerseits durch starke Wulstung verändert ist. An der inneren Schienbeinkopffläche erkennt man bis 8 cm vom inneren Kniegelenkspalt herunter mehrere feine spornartige Exostosen, die nach unten außen zu abgeknickt sind. Außerdem erkennt man an der inneren hinteren Begrenzung des distalen Oberschenkelknochenendes mehrere, bis zu 2 cm lange, massiv aufsitzende, Exostosen, die nur einen ganz feinen Corticalissaum als Begrenzung zu den Weichteilen zeigen. Der Schienbeinkopf mit anschließendem Schienbeinschaft ist deutlich nach unten und außen abgebogen im Sinne einer deutlichen Xbeinstellung im rechten Kniegelenk.

Rechtes oberes Sprunggelenk mit Unterschenkel: Man erkennt einen alten, in leichter Verschiebung nach hinten und außen festknöchern ausgeheilten Bruch des rechten Unterschenkels ca. 15 cm oberhalb des oberen Sprunggelenkspaltes. Von der festknöchern ausgeheilten Bruchstelle nach unten hin ist es zwischen dem stark flächig aufgetriebenen distalen Wadenbeinende, dessen äußerer Knöchel im Wachstum zurückgeblieben ist und deutlich verkümmert erscheint, mit der stark veränderten Fläche des distalen Schienbeinendes zu einer vollständigen Synostose gekommen. Auffällig ist, daß der obere Sprunggelenkspalt nach innen zu deutlich abgewinkelt schräg steht, im Sinne einer starken Knickfußstellung.

Linkes Kniegelenk: Man erkennt, daß das linke Wadenbein hauptsächlich im Bereich seiner Basis sehr stark aufgetrieben ist

und mit dem Schienbeinkopf vollkommen flächig verwachsen ist. Die Knochenstruktur des aufgetriebenen Wadenbeinköpfchens ist stark aufgelockert und grobmaschig. Man erkennt an einigen Stellen feine Zystenbildung. Auf der gegenüberliegenden Seite des Unterschenkels erkennt man 5 cm unterhalb des inneren Kniegelenkspaltes mehrere, feingestielte, große Exostosengewächse, die ca 5 cm nach innen in die Weichteile hineinreichen und diese stark vorwölben. Im Innern zeigen diese Gewächse stark ausgeprägte Maulbeerform. Eine Struktur ist zum größten Teil nicht mehr zu erkennen, da sie durch starke Kalkeinlagerung vollkommen ausgeglichen ist. Im Gegensatz zu den Veränderungen am gegenüberliegenden Wadenbeinköpfchen, die mehr im Sinne einer Endostose zu erklären sind, sind diese Maulbeerformen, die nach außen und hinten sark in die Weichteile vorragen, reine Exostosen, die mit feinen Stielen aus dem Schienbeinkopf herauswachsen. Die innere und äußere Begrenzung des distalen Oberschenkelknochenendes zeigt beuge- und streckwärts mehrere flache, bis zu 4 cm lange und 2 cm dicke, flach aufsitzende Knochenausstülpungen, die durch einen feinen Corticalissaum begrenzt sind und im Inneren zum Teil nur angedeutete Knochenstruktur aufweisen.

Linkes oberes Sprunggelenk: Die hintere untere Begrenzung des linken Außenknöchels zeigt mehrere kleinere warzenförmige Exostosen. Zwischen der inneren unteren Begrenzung des Schienbeines und des Wadenbeines, die durch flache Exostosen verändert sind, ist es zu einer teilweisen Synostierung der beiden Knochenenden gekommen, die an ihrer oberen und unteren Begrenzung warzenförmige Exostosen aufweisen.

Rechte Schulter: Etwas unterhalb des Tuberculum minors erkennt man am inneren Rande des Oberarmschaftes, sowohl innen wie außen mehrere flache Exostosen, die dem Oberarmschaft massiv aufsitzen.

Rechtes Kniegelenk (seitliche Ansicht): Auch am rechten Fibulaköpfchen erkennt man eine starke Auftreibung und Deformierung. An der Basis des Fibulaköpfchens zieht eine 2 cm lange, massiv aufsitzende und nach unten hinten zu sich verjüngende gradlinige feine Exostosenbildung dornartig in die Weichteile der rechten Wade. Die hintere Begrenzung des rechten Schienbeinkopfes oberhalb des Wadenbeinköpfchens zeigt mehrere größere massive Exostosen. Ebenso erkennt man ähnliche flache Exostosen an der vorderen und hinteren Begrenzung des distalen Endes des rechten Oberschenkelknochens.

Rechtes Ellenbogengelenk mit Unterarm: Am rechten Ellenbogengelenk ist keine Besonderheit zu sehen. Am distalen Ende der rechten Speiche erkennt man sowohl innen wie außen zwei deutliche, massiv aufsitzende, 1 cm vorspringende Exostosen. Das distale Ende der rechten Elle ist deutlich abgeflacht und deformiert, steht allerdings etwas über der Gelenkfläche des distalen Speichenendes und ist aus dem Gelenk mit dem distalen Speichenende leicht nach unten subluxiert. Es handelt sich in diesem Falle um eine angedeutete Madelung'sche Deformität.

Linker Ellenbogen mit Unterarm: Das linke Ellenbogengelenk zeigt keine Besonderheiten. Das linke distale Ellenende ist abgeflacht und verkümmert. 5 cm oberhalb des distalen Endes erkennt man innen und außen mehrere warzenförmige flache Exostosen. Die linke Speiche ist im Gegensatz zur Elle normal entwickelt und ist dadurch, daß das distale Ellenende im Wachstum deutlich zurückgeblieben ist, nach ellenwärts, bogenförmig abgewinkelt. Die Hand steht also in deutlicher Abduktionsstellung nach außen. Die Mittelhandknochen der linken Hand zeigen keinerlei Besonderheiten.

Thoraxübersicht: Man erkennt an der 9., 10. und 11. Rippe rechts in der hinteren Axillarlinie mehrere maulbeerartige Exostosen, die besonders deutlich an der 11. Rippe kleintaubeneigroß in Erscheinung treten. Die Knochenstruktur in der letztgenannten Exostose ist unregelmäßig und durch Kalkeinlagerung stark verdichtet.

Str. Qurin (Onkel).

Linke Schulter: Der Oberarmschaft zeigt im oberen Drittel eine deutliche Wulstung und Auftreibung im Bereich der Spongiosa. Man erkennt starke sklerosierende Spongiosastränge in der normalen Spongiosa.

Rechte Schulter: Am rechten Oberarmschaft erkennt man im oberen Drittel deutlich eine 3 cm lange, $^1/_2$ cm dicke, dem Knochen flach aufliegende Exostosenbildung, die von oben nach unten zieht, und auf der Hinterseite des Oberarmknochens liegt. An der unteren Begrenzung des distalen Schlüsselbeinendes erkennt man eine breit aufsitzende massive, nach unten rund abschließende, Exostosenbildung. Das Schulterblatt ist frei.

Linkes Kniegelenk: Das Fibulaköpfchen ist im Bereich seiner Basis stark aufgetrieben und weist nach hinten zu einige deutliche spornartige, nach unten gerichtete, Exostosen auf. Der

hintere obere Teil des stark veränderten Fibulaköpfchens fehlt (Zustand nach Abmeißelung der Exostose 1917). Die Knochenbegrenzung an der Operationsstelle ist heute völlig glatt und reizlos. Das gegenüberliegende Ende der hinteren Schienbeinkopfbegrenzung zeigt ebenfalls mehrere massive, schnabelförmige Exostosen. Es dürfte auch hier zu einer völligen knöchernen Ankylose zwischen dem stark veränderten deformierten Fibulaköpfchen und der Schienbeinkopfbegrenzung gekommen sein. Außerdem erkennt man 8 cm oberhalb des inneren Gelenkspaltes am Übergang zwischen medialem Epikondylus femoris zum Oberschenkelschaft eine 5 cm lange und 3 cm breite, massiv aufsitzende, hirschgeweihartige Exostose, die weit nach innen zu in die Weichteile vordringt und mit ihrer Spitze dicht unter der Haut liegt. Diese Exostose zeigt von dieser Stelle aus noch einen kolbenartigen Vorsprung nach außen oben zu. Auf der gegenüberliegenden Seite, fast in der gleichen Höhe, erkennt man ebenfalls eine Exostose, die allerdings nur 2 cm lang ist und griffelartig in die Weichteile hineinragt. Die Knochenstruktur dieser Exostosen ist nicht sehr stark verändert. Man erkennt nur vereinzelte, stecknadelgroße, Aufhellungsbezirke in der Spongiosa, die kleinen Zysten entsprechen dürften. Das obere, äußere Ende der inneren Exostose weist einen sehr kalkdichten Kern auf.

Rechtes Kniegelenk: Das rechte Fibulaköpfchen ist auf dieser Seite ebenfalls aufgetrieben und verändert, nach hinten zu trägt es eine spornartige Exostose. Die äußere gegenüberliegende Schienbeinkopfbegrenzung zeigt mehrere warzenförmige Exostosen, die deutlich gegen das Fibulaköpfchen vorspringen. Die Knochenstruktur des Köpfchens ist kaum verändert. Im Bereich des unteren Drittels des Oberschenkelknochens erkennt man 8 cm oberhalb der Kniescheibe eine 3 cm lange, flache Knochenausstülpung, die scharfe Corticalisbegrenzung zeigt. Die innere untere Begrenzung des Oberschenkelknochens oberhalb des Kniegelenkspaltes zeigt mehrere warzenförmige Ausstülpungen. 15 cm oberhalb des inneren Kniegelenkspaltes erkennt man an dieser Begrenzung eine starke stumpfe Exostose, die nach oben zu im Oberschenkelknochen rechtwinkelig absetzt. Diese Exostose weist nach oben zu fortlaufend einen griffelartigen Fortsatz auf, der 2 cm weit nach oben in die Weichteile des Oberschenkels reicht. Auf der gleichen Höhe des Oberschenkelknochens außen, erkennt man eine 5 cm lange, kolbenförmig aufgetriebene Exostose, die nach oben außen zu in die Weichteile zieht. Das stark aufgetriebene Ende dieser Exostose weist eine grobmaschige Knochenstruktur auf. Die Corticalisschale dieser Ausstülpung ist sehr dünn.

Linkes oberes Sprunggelenk: Man erkennt auf der seitlichen Aufnahme des linken oberen Sprunggelenkes 8 cm oberhalb des äußeren Knöchels an der vorderen Wadenbeinbegrenzung eine abgeflachte Knochenausstülpung. Am rechten oberen Sprunggelenk sieht man an der oberen Begrenzung der hinteren unteren Schienbeinkante ebenfalls eine kleine Exostosenbildung, die der Schienbeinkante warzenförmig aufsitzt.

Rechtes Handgelenk: Man erkennt 4 cm oberhalb des Speichengriffels an der ulnaren Begrenzung der Speiche eine 3 cm lange, nach oben zu kolbenförmige aufgetriebene Exostose, die sich wie eine kleine Keule der Speiche anlegt und mit einem schmalen Stiel aus dem distalen Speichenende herauswächst. Das kolbenartig aufgetriebene Ende zeigt ganz feine grobmaschige, wabige, Spongiosahohlraumzeichnung.

Linkes Handgelenk: An der inneren Begrenzung des distalen Speichenendes sieht man 3 cm oberhalb des Speichengriffels eine 1 cm lange, griffelartige Exostosenbildung, die nach oben zu parallel zu dem sich deutlich verschmälernden Speichenschaft in die Weichteile ragt. Auf der gleichen Höhe erkennt man am äußeren Rande des Speichenendes eine kleine Zacke. Ihr gegenüber erkennt man am inneren Rande des distalen Ellenendes eine kleine tropfenförmige Exostose. Weiterhin erkennt man, daß der Schaft und das Köpfchen des dritten Mittelhandknochens stark aufgetrieben sind. Das Köpfchen zeigt nach innen zu deutliche Abflachung und eine tropfenförmige schmale Spornbildung. Der dritte Mittelhandknochen scheint in seiner Gesamtheit im Längenwachstum gegenüber den anderen Mittelhandknochen stark zurückgeblieben.

Linkes und rechtes Ellenbogengelenk: Beide Gelenke zeigen keine Besonderheiten.

Str. Johann (Onkel):

Linke Schulter: Man erkennt, daß der Oberarmkopf am Übergang zum Schaft deutlich gleichmäßig aufgetrieben und verdickt erscheint, sowohl an der inneren, wie an der äußeren Begrenzung. Schaftwärts erkennt man am Oberarm mehrere längliche Ausziehungen, innerhalb derer die Knochenstruktur länglich zystischen Charakter aufweist. 12 cm unterhalb der Oberarmkopfgelenkfläche erkennt man an der inneren Begrenzung des Oberarmschaftes eine 3 cm lange, $1^1/_2$ cm breite, massiv aufsitzende Exostose, die an ihrer oberen Begrenzung eine scharf abgerundete, kirschkerngroße Sonderausstülpung aufweist. Die Exostose selbst wächst massiv aus

dem Oberarmschaft heraus, und zeigt eine deutliche scharfe Corticalisbegrenzung. Weiterhin erkennt man, daß der äußere Rand des Schulterblattes vom Schulterblatthals nicht geradlinig verläuft, sondern eine konvex-konkave Bogenlinie aufweist. Am Wendepunkt dieser Bogenlinie am äußeren Schulterblattrand sitzt eine warzenförmige kleine Exostose. Am distalen Ende des linken Schlüsselbeines erkennt man ebenfalls eine breit aufsitzende und sich nach unten verjüngende abgerundete Exostosenbildung, die nach unten zu gegen den Rabenschnabelfortsatz zeigt.

Rechte Schulter: Der Oberarmschaft in seinem oberen Drittel ist auch auf dieser Seite deutlich aufgetrieben. Er zeigt auf seiner inneren Seite eine gut 6 cm lange und 2 cm dicke, flache Exostose. Auf der anderen Seite nach außen zu erkennt man ebenfalls eine angedeutete leicht vorspringende flache Knochenausstülpung. Die Corticalisbegrenzung über diesen beiden flachen Exostosen ist besonders im oberen Teil sehr dünn. Die Knochenstruktur zeigt an mehreren Stellen deutliche, rundliche Aufhellung im Sinne von Vacuolen. Der inneren oberen Begrenzung des Schulterblattes sitzt eine breite, 2 cm hohe, nach oben zu kuppenförmig auslaufende Exostose auf, die in ihrer Struktur keinerlei Veränderung zeigt. Dieser Exostose ist ein kleiner kalkdichter Schatten angelagert. Die untere Begrenzung des Acromion zeigt nach unten zu, also kopfwärts, eine kleine tropfenförmig ausgezogene schmale Exostose, die gut 1 cm lang ist. Die untere äußere Begrenzung des Schulterblattrandes zeigt ebenfalls deutliche, flache Knochenaufrauhungen.

Rechtes Kniegelenk: Das rechte Fibulaköpfchen ist im Bereich seiner Basis stark aufgetrieben, die Knochenstruktur ist grobmaschig, nach außen zu und vor allem nach innen zu erkennt man eine feinstrukturierte deutliche Exostose. Der Kalkgehalt dieser Exostose ist nicht sehr groß. Die Corticalis ist angedeutet gezeichnet. Der obere Teil des Fibulaköpfchens im Gelenkbereich mit dem Schienbeinkopf ist normal und unverändert. Außerdem erkennt man an der inneren seitlichen Begrenzung des Schienbeinkopfes, 2 cm unterhalb des inneren Kniegelenkspaltes, eine 7 cm lange und fast 3 cm breite Exostosenbildung, die mit einem massiven Stiel aus der Knochenstruktur des Schienbeinkopfes herauswächst. Wie man deutlich erkennt, schließt die obere Begrenzung dieses Stieles genau mit der verknöcherten Epiphysenlinie nach oben zu ab, um dann rechtwinkelig nach oben, kniegelenkwärts, abzubiegen, um 1 cm parallel zum Kniegelenkspalt nach außen zu ziehen. Diese Exostose zeigt deutliche Maulbeerform und ist in ihrem mittleren Teil bedeutend

kalkdichter, wie in ihrem unteren Abschnitt. In ihrer oberen Spitze erkennt man eine deutliche, kleinkirschkerngroße zystische Aufhellung.

Linkes Kniegelenk: Das linke Fibulaköpfchen ist ebenfalls leicht aufgetrieben und zeigt an seiner Basis nach außen zu eine warzenförmige Exostose, nach innen zu in die Weichteile zwischen Wadenbein und Schienbein eine nach unten gerichtete, 2 cm lange, feine nadelförmige Exostose. Der Gelenkspalt zwischen Wadenbeinköpfchen und Schienbein ist nicht mehr zu erkennen. Es besteht eine Ankylose. Am Übergang vom Schienbeinkopf zum Schienbeinschaft erkennt man im Schienbein eine flache Exostosenbildung. Die Corticalis erscheint stark aufgelockert. Man hat den Eindruck, daß diese Exostosenbildung in Form der starken Corticalisauflockerung sich diaphysenwärts entwickelt. An der inneren Schienbeinkopfbegrenzung, sowohl wie am äußeren Epikondylus femuris erkennt man mehrere spitz ausgezogene scharf begrenzte Exostosenspornbildungen. Im Kniegelenk selbst überall deutliche Randwulst- und Zackenbildung, besonders im Bereich des inneren Kniegelenkspaltes im Sinne einer Arthrosis deformans. Beide Kniegelenke links sind etwas stärker als rechts. Stehen in deutlicher Xbeinstellung.

Linkes oberes Sprunggelenk: Die innere Begrenzung des linken Außenknöchels im Bereich des distalen Schienbeinwadenbeines weist eine doppelhöckrige, 3 cm lange, 1 cm dicke Exostose auf, die in die äußere Begrenzung des Schienbeines hinein usuriert. Man erkennt hier in der Schienbeinbegrenzung zwei deutliche Stellen. Zwischen den beiden Exostosen und der deutlich usurierten Schienbeinfläche erkennt man einen deutlichen Aufhellungsspalt, der der Knorpelkappe der Exostose entsprechen dürfte. Etwas weiter oberhalb ca. 10 cm oberhalb des Sprunggelenkspaltes erkennt man wieder eine deutliche flache Exostosenbildung. Ebenso weist die vordere untere Begrenzung des Schienbeins 5 cm oberhalb des oberen Sprunggelenkspaltes eine leicht angedeutete zackige Ausstülpung auf. Die Corticalis ist hier unverändert. Auffällig am oberen Sprunggelenk ist, daß der Sprunggelenkspalt in deutlichen Schiefstellung nach innen zu steht. Der Fuß steht also in Knickstellung. Es muß also die Exostose im Bereich des äußeren Knöchels schon lange bestehen und in der jetzt verknöcherten Epiphysenlinie eine Wachstumstörung bestanden haben, die die jetzige Knickfußstellung bedingt.

Rechtes oberes Sprunggelenk: Die ganze äußere Begrenzung des unteren Schienbeinendes, 6 cm oberhalb des oberen Sprung-

gelenkspaltes, zeigt eine deutliche flache Exostosenausziehung. Die gegenüberliegenden Teile des Wadenbeines zeigen keine gröberen Veränderungen. Man erkennt lediglich an der hinteren Begrenzung des äußeren Knöchels eine warzenförmige Ausstülpung.

Ellenbogengelenk: Das rechte Ellenbogengelenk zeigt keinerlei Veränderung im Sinne von Exostosenbildung. Im Bereich des linken Ellenbogengelenkes fällt auf, daß das Speichenköpfchen leicht abgeflacht ist. Die Gelenkfläche erscheint sattelförmig abgerundet.

Rechtes Handgelenk: Man erkennt sowohl am distalen Speichen- und Ellenende, 7 cm oberhalb des oberen Handgelenkspaltes, auf der radialen Seite jeweils eine 1 cm starke, deutlich vorspringende, Exostosenbildung. Auffällig ist, daß der Ellengriffel sehr stark ausgebildet ist, das übrige distale Ende der rechten Elle erscheint im Wachstum zurückgeblieben. Man erkennt, daß die rechte Speiche am distalen Ende aus dem Gelenk zwischen Elle und Speiche luxiert steht. Es dürften also am distalen Ellenende auch Wachstumstörungen gelegen haben.

W. Anna (Tante).

Linkes Sprunggelenk und Unterschenkel: Man erkennt am linken Sprunggelenk, daß das ganze distale Ende des linken Wadenbeines mit äußerem Knöchel deutlich aufgetrieben und deformiert ist. Oberhalb des äußeren Knöchels, der in seiner Anlage stark unterentwickelt erscheint, erkennt man eine deutliche rundliche Einziehung. Oberhalb dieser Einziehung ragt die stark verdickte Fibula mit einer zackigen Exostose in das deutlich breite und aufgetriebene Schienbeinende hinein. Man hat den Eindruck, daß diese zackige Exostose des Wadenbeins in das aufgetriebene Schienbeinende hineinragt. Am gegenüberliegenden Rande des Schienbeinendes, also innen, erkennt man einen feinen Exostosensporn.

Rechtes oberes Sprunggelenk mit Unterschenkel: Die hintere untere Schienbeinkante weist in ihrer oberen Begrenzung eine feine warzenförmige Exostose auf. 5 cm höher erkennt man an der äußeren Schienbeinbegrenzung ebenfalls eine flachere Exostosenbildung. Am gegenüberliegenden Wadenbeinrande erkennt man eine entsprechende Eindellung. Zwischen dieser Eindellung und der Exostose ist ein feiner Spalt zu sehen. Es dürfte sich hierbei um die im Röntgenbild nicht zur Darstellung kommende Knorpelkappe der Exostose handeln.

Linkes Handgelenk: Das distale Ellenende ist deutlich verkümmert und nicht ganz ausgewachsen. Der Ellenschaft ist radial-

wärts verbogen und zeigt an seiner inneren Begrenzung mehrere warzenförmige kleine Exostosen.

Rechtes Handgelenk: Am rechten Handgelenk erkennt man wie links, daß das distale Ellenende verkümmert ist. Etwas oberhalb des Endes erkennt man an der radialen Begrenzung der Elle eine deutliche Aufreibung und Auflockerung der Knochenstruktur. An der gegenüberliegenden ulnaren Begrenzung der Speiche erkennt man mehrere Exostosen. Die körpernahe Exostose ist griffelartig nach oben zu gerichtet, 2 cm lang in die Unterarmweichteile vorgetrieben. Auf der anderen Seite der Speiche erkennt man ebenfalls zwei angedeutete, zum Teil spornartige Auftreibungen.

Beide Ellenbogengelenke: Die Ellenbogengelenke links und rechts ergeben keine Besonderheiten.

Linkes Schultergelenk: Die innere Begrenzung des Oberarmschaftes unterhalb des Oberarmkopfes zeigt eine deutliche flache Auftreibung. Der Corticalissaum ist in der Mitte dieser länglichen Auftreibung sehr dünn. Die äußere Begrenzung des Schulterblattrandes weist mehrere wulstartige Höcker auf, die nach innen zu ins Schulterblatt hineinziehen. Die dritte Rippe vorne zeigt an der Knorpelknochengrenze eine hühnereigroße Exostose, die am oberen Rande der Knorpelknochengrenze dieser aufsitzt und im Inneren mehrere größere Vakuolen aufweist. Die untere Begrenzung der zweiten Rippe vorne zeigt ebenfalls eine flache, warzenförmige Exostose.

Linke Schulter: Die innere Begrenzung des Oberarmschaftes ist in einer Ausdehnung von nahezu 8 cm flach aufgetrieben. Die Knochenstruktur ist in der äußeren Begrenzung dicht unter der Corticalis dieser flachen Auftreibung deutlich aufgelockert. Nach innen zu erscheint sie noch normal.

Rechtes Kniegelenk: Man erkennt eine sehr starke Auftreibung im Bereich des Wadenbeinköpfchens. Nur die obere äußere Begrenzung des Wadenbeinköpfchens erscheint normal. Der Gelenkspalt zwischen Wadenbein und Schienbein ist nicht mehr zu erkennen. Es ist zu einer breiten Verwachsung mit dem Schienbein gekommen. Die Knochenstrukturzüge aus dem stark veränderten und aufgetriebenen Wadenbeinköpfchen geht in die Struktur des Schienbeines über. Nach innen zu ins Schienbein erkennt man eine deutliche sklerosierende Abgrenzung, gegenüber dem stark veränderten und deformierten Knochenteil. Die innere Begrenzung des Schienbeinkopfes, 3 cm unterhalb des inneren Kniegelenkspaltes, weist eine breit aufsitzende, nach unten gerichtete, 3 cm lange und

2 cm breite, abgerundete Exostose auf. Eine ähnliche, nicht so stark ausgeprägte Exostose erkennt man an der hinteren Begrenzung des Oberschenkelknochens 7 cm oberhalb des inneren Kniegelenkspaltes. 9 cm oberhalb des inneren Kniegelenkspaltes sieht man eine 6 cm lange, nach oben gerichtete, 2 cm breite Exostose, deren Ende kolbenförmig aufgetrieben ist, und die mit einem breiten Stiel aus der inneren Begrenzung des Oberschenkelknochens in die inneren Weichteile, bis dicht unterhalb der Haut herauswächst.

Becken: Der rechte Schenkelhals zeigt gegenüber links eine deutliche Auftreibung. Etwas oberhalb des Trochanter minor erkennt man mehrere warzenförmige, kleinere Exostosen. Das übrige Becken weist keine Besonderheiten auf.

Nachtrag.

Linkes Kniegelenk: Am linken Kniegelenk erkennt man ähnlich, wie am rechten eine deutliche Auftreibung und starke Knollenbildung am Fibulaköpfchen. Die Exostosen sind hier nicht so ausgeprägt wie rechts. An der Basis des Fibulaköpfchens erkennt man eine 2 cm lange und $1^1/_2$ cm dicke Exostosenbildung, die nach hinten zu in die Weichteile der Wade hineinragt und mit einem breiten Stiel dem deformierten Fibulaköpfchen anhängt. Auf der Gegenseite erkennt man an der inneren Schienbeinkopfbegrenzung, 5 cm unterhalb des inneren Kniegelenkspaltes eine flache, 2 cm lange, 1 cm dicke, nach unten zu eingebogene, spornartige Exostose, die ganz glatte, scharfe Ränder aufweist. An der hinteren Kante, am distalen Ende des linken Oberschenkelknochens, bemerkt man eine ausgedehnte, flache, 8 cm lange Auftreibung. Aus dieser Auftreibung wachsen mehrere kleinere und an ihrem oberen Rande eine größere, 3 cm lange, breite Exostose heraus, die auf dem Bild von vorn nach hinten deutlich an der äußeren Begrenzung des distalen Oberschenkelknochenendes zu sehen und die nach oben zu in die seitlichen Weichteile des Oberschenkels hineinragt.

Str. Anna (Schwester).

Beckenübersichtsaufnahme: Man erkennt an der Beckenübersichtsaufnahme einen kindlichen Kopf, der sich ins kleine Becken hinein projiziert und dessen oberste Begrenzung unten im kleinen Becken ca. 1 cm über der Symphyse steht. Man erkennt am Becken selbst, daß die Spina ischiatica zu einer deutlichen breiten Exostose ausgezogen ist, die gut 3 cm lang und $2^1/_2$ cm breit nach hinten vorspringt und deren Enden mehrere scharf begrenzte Körper

aufweist. Die Exostose sitzt der Spina ischiatica dicht auf. Außerdem erkennt man, daß beide Schenkelhälse, besonders der rechte, deutlich aufgetrieben sind. Die Knochenstruktur ist grobmaschig. In der Gegend des Trochanter minor links erkennt man mehrere flache scharfrandige Wulstungen. Am rechten Oberschenkelschaft am Übergang der Basis des Trochanter major erkennt man auf dem Bilde noch eine stark nach außen vorspringende, dem Schaft des Oberschenkelknochens massiv aufsitzende Exostose, deren Größe leider nicht beurteilt werden kann, weil das Bild hier abschneidet. An den übrigen Beckenknochen ist keinerlei Exostosenbildung zu sehen.

Linke Hüfte mit Oberschenkel: Wie man auf dieser Aufnahme erkennt, ist die vorher beschriebene Exostose 4 cm lang und in ihrer größten Breite 5 cm dick. Die Knochenstruktur im innern dieser Exostose ist deutlich grobmaschig und zeigt zystischen Charakter.

Rechtes Kniegelenk mit oberem Drittel des Unterschenkels: Man erkennt auf dieser Aufnahme, daß das Köpfchen der Fibula an seiner Basis durch eine Exostose, die kleinzystischen Charakter aufweist, stark aufgetrieben ist; nach außen zu weist diese Exostose einen deutlichen nach unten gerichteten, massiven Knochensporn auf. Die Hauptmasse der Exostose zieht zum Schienbein hinüber und dürfte mit dem Schienbein synostieren. Die innere Schienbeinkopfbegrenzung selbst weist an ihrem unteren Ende 7 cm unterhalb des unteren Kniegelenkspaltes ebenfalls einen massiven, nach unten stark gedrehten Knochensporn auf, der gut 2 cm breit und fast 3 cm lang in die Weichteile des Unterschenkels reicht. Etwas oberhalb dieses Sporns weist die sonst glatte, seitliche Begrenzung des Schienbeinkopfes deutliche, flache, scharf begrenzte Zacken auf.

Rechtes oberes Sprunggelenk mit unterem Drittel des Unterschenkels: 7 cm oberhalb des oberen Sprunggelenkspaltes erkennt man an der inneren Begrenzung der Tibia eine rundliche Exostosenbildung, deren Ausmaß nach innen zu auf der seitlichen Aufnahme nicht beurteilt werden kann. Etwas tiefer zeigt die Begrenzung der Schienbeinkante eine leicht abgerundete, spitze Ausstülpung von 1 cm Dicke auf. An der oberen und unteren Begrenzung dieser Ausstülpung erkennt man feine wolkige Zackenbildung. Am oberen Rande des Bildes, 15 cm oberhalb des oberen Sprunggelenkspaltes, erkennt man einen in guter Stellung festknöchern ausgeheilten Unterschenkelbruch. Lediglich das untere Fragment des Wadenbeins ist, etwas nach vorne verschoben, ausgeheilt.

Rechtes Handgelenk mit unterem Drittel des Unterarmes: Man erkennt auf dieser Aufnahme, daß das Köpfchen am distalen Ellenende nicht entwickelt ist. Es fehlen an der Elle bis zur Gelenkfläche der Speiche am distalen Ende ca. 2 cm. Dieses abgerundete scharf begrenzte Ende der Elle weist etwas oberhalb eine nach ulnar zu gelegene deutliche abgerundete Exostosenbildung auf, etwas weiter oberhalb zeigt die radiale Begrenzung der Elle eine etwas stärkere halbmondförmige Knochenausstülpung auf von 2 cm Länge und 1 cm Dicke. Die Corticalis dieser Exostose ist an ihrer Basis oben und unten normal dick und verjüngt sich in die Spitze der Exostose. Hier ist die Corticalis an einer Stelle deutlich unterbrochen. Am distalen Ende der rechten Speiche, 2 cm oberhalb des Speichengriffels, erkennt man auf der radialen Seite, also innen, eine starke spornartige Exostosenbildung, die von unten nach oben zu flach anwächst, um dann schaftwärts im rechten Winkel abzusetzen. Die Corticalis über dieser Exostose ist im Verhältnis zu der vorhin beschriebenen Exostose an der Elle sehr dünnwandig. Die ganze Speiche erscheint in ihrem distalen Ende deutlich nach ulnar abgebogen. Die Hand steht also, durch diese Abbiegung bedingt, in deutlicher ulnarer Abduktionsstellung.

Linkes Handgelenk mit Unterarm: Auf der linken Seite liegen die Verhältnisse fast genau so wie rechts. Das distale Ende der Elle ist ebenfalls verkümmert und ist im Gegensatz zu rechts im ganzen deutlich aufgetrieben. An mehreren Stellen dieses deutlich aufgetriebenen Ellenendes erkennt man mehrere abgerundete, kirschkerngroße Exostosen. Die Knochenstruktur in dem stark aufgetriebenen Ellenende erscheint stark vergröbert. Die deutlich in Erscheinung tretende spongiosa Knochenstruktur ist stark vergröbert, ihre Züge sind stark sklerosiert. Eine Synostose zwischen Elle und Speiche hat links wie rechts noch nicht stattgefunden. Durch die auf den beiden Röntgenbildern sichtbaren Stellen der Elle zur Speiche dürfte sowohl eine Supination, wie eine Pronation des Unterarmes erschwert sein. (Klinischer Befund von heute bestätigt diese Annahme.)

W. Josef (Cousin).

Rechtes Kniegelenk: Man erkennt eine starke kolbige Auftreibung des ganzen Wadenbeinköpfchens rechts, das in seiner ganzen Ausdehnung mit dem an dieser Stelle ebenfalls stark deformierten Schienbein fleckig verwachsen ist. Es fällt auf, daß das Wadenbeinköpfchen sehr tief steht, also vor der endgültigen Defor-

mierung und vor der Verwachsung mit dem Schienbein nach unten luxiert gewesen sein muß. Nach hinten zu erkennt man mehrere höckrige, scharf begrenzte Exostosen des Wadenbeinköpfchens. Die Knochenstrukturzeichnung ist stark grobmaschig. Man erkennt innerhalb dieser Strukturzeichnung deutliche kleine Zystenbildung. Die gegenüberliegende Begrenzung an der inneren Seite des Schienbeinkopfes zeigt mehrere, in der Mitte scharf eingezogene Knochenausstülpungen. Die Corticalisbegrenzung setzt am unteren Rande dieser Knochenausstülpungen ab und zieht von hier aus in Form von feineren Verdichtungslinien in und auf die Exostose. Das distale Ende beider Epikondylen des Oberschenkelknochens erscheint deutlich aufgetrieben und zeigt an seiner inneren hinteren Begrenzung eine deutliche, in die Weichteile vorspringende, flache Knochenausstülpung. Im Bereiche des Kniegelenkes selbst erkennt man hauptsächlich an seiner inneren Begrenzung deutliche arthritische Formveränderungen.

Rechter Unterschenkel mit Sprunggelenk: Man erkennt am distalen Ende der rechten Tibia 9 cm oberhalb des oberen Sprunggelenkspaltes, daß die innere Begrenzung des Schienbeines an dieser Stelle und weiter nach unten zu deutlich aufgetrieben ist. Innerhalb der gegenüberliegenden Begrenzung des Wadenbeines erkennt man Eindellungen. Zum Teil ist zwischen den ineinander usurierenden Knochen eine deutliche Aufhellung zu sehen, die wieder, wie schon früher zu sehen war, der Knorpelkappenfläche der wachsenden Exostose entsprechen dürfte. Etwas unterhalb erkennt man eine 2 cm lange und 1 cm breite, nach oben hinten gerichtete Exostosenspornbildung die der oberen Begrenzung der hinteren unteren Schienbeinkarte aufsitzt. Diese Exostose ist nicht sehr kalkdicht und ist in ihrer äußeren Begrenzung nur angedeutet durch einen feinen feinen Corticalissaum gegen die Weichteile zu sehen. Eine Knochenstrukturbildung ist nur angedeutet im Inneren der Exostose nachweisbar.

Linkes Kniegelenk: Das Wadenbeinköpfchen ist auch hier deutlich aufgetrieben. Die Gelenkfläche zwischen Wadenbeinköpfchen und Schienbeinkopf ist nicht mehr zu erkennen. Es besteht hier eine Ankylose. Nach hinten zu wächst aus dem Wadenbeinköpfchen eine 3 cm lange und 2 cm breite Exostose nach hinten abwärts, sie wird gegen die Weichteile von einem feinen Corticalissaum abgegrenzt. Die Knochenstruktur im Inneren ist nur im äußeren Bereich der Exostose etwas vergröbert. Auffällig ist auch an diesem Wadenbeinköpfchen, daß es sehr tief sitzt, genau wie auf der rechten Seite. Es

dürfte also auch hier schon früher zu einer Luxation gekommen sein. Die hintere Begrenzung des Schienbeinkopfes weist einige flache, massiv aufsitzende Ausstülpungen auf. An der inneren Begrenzung des distalen Oberschenkelknochenendes erkennt man 9 und 13 cm oberhalb des inneren Kniegelenkspaltes eine flachere und eine stärker ausgeprägte gestielte Exostosenbildung, die nach oben innen in die Weichteile ragt. Die äußere Begrenzung am Epicondylus lateralis des Oberschenkelknochens zeigt eine deutliche flache scharf begrenzte Knochenausstülpung.

Linker Unterschenkel mit Sprunggelenk: Das ganze untere Drittel des linken Wadenbeines ist in einer Ausdehnung von 10 cm stark aufgetrieben und mit dem stark aufgetriebenen deformierten äußeren Rande des distalen Schienbeinendes festknöchern verbacken. Nach außenhin ist das Wadenbein bogenförmig deformiert. Die Knochenstruktur im Innern dieser Synostose ist grobmaschig und wird unregelmäßig. Eine einheitliche Strukturführung, wie sie bei einem normalen Knochen vorhanden ist, ist nicht mehr zu erkennen. Die Strukturführung von oben nach unten ist in diesem Bereich des Knochens überhaupt nicht mehr zu erkennen. Einzelne Strukturstränge treten sehr stark hervor und sind stark sklerosiert. Nach außen zu erkennt man eine nach oben gerichtete nicht sehr kalkdichte flache Spornbildung. Der obere Sprunggelenkspalt zwischen Schienbein und Sprungbein ist deutlich verschmälert.

Rechtes Ellenbogengelenk: Am rechten Ellenbogengelenk fällt auf, daß der Gelenkspalt zwischen Elle und Oberarmrolle stark verbreitert ist. Die Elle steht im rechten Ellenbogengelenk nach unten deutlich subluxiert. Der Ellenschaft ist unterarmwärts aufgetrieben und stark verbreitert.

Rechtes Handgelenk mit Unterarm: Das distale Ende der rechten Elle erscheint verkümmert. Es fehlen bis zur Höhe der Gelenkfläche am distalen Speichenende gut 3 cm. Die letzten 5 cm des zur Darstellung kommenden distalen Ellenendes sind deutlich nach speichenwärts um 30 Grad abgewinkelt. Es liegt also eine Entwicklungsstörung am distalen Ellenende im Bereich des rechten Handgelenkes vor. Wahrscheinlich hat der Körper versucht, mit dem normalen Wachstum der Speiche auch im Bereich der Elle Schritt zu halten. Daraus könnte sich die Subluxationsstellung des proximalen Ellenendes im rechten Ellenbogengelenk erklären.

Linkes Ellenbogengelenk: Das linke Ellenbogengelenk ergibt keine Besonderheiten.

Linkes Handgelenk: Am distalen Ende der linken Speiche erkennt man an deren ulnarer Begrenzung, 3 cm oberhalb des körpernahen Handgelenkspaltes, eine 2 cm lange und 1 cm breite, gestielte Exostosenbildung, die nach oben zu in die Weichteile ragt und kolbenförmig aufgetrieben ist. Die Knochenstruktur im Bereich der kolbigen Auftreibung ist nicht mehr kalkdicht und bedeutend grobmaschiger als eine normale Struktur. Von der inneren Begrenzung des Stieles der Exostose zieht ein feiner kalkdichter Knochensporn, der nach einwärts gerollt ist, in die Weichteile des Unterarmes. Auffällig ist am distalen Ende der normalen Elle, daß der Ellengriffel kaum entwickelt ist.

Linke Schulter: Im Bereich des oberen Drittels des linken Oberarmschaftes erkennt man eine mäßig starke Auftreibung des Knochens. Die Knochenstruktur ist vergröbert und bedeutend grobmaschiger geworden. Nach außen und oben zu erkennt man über der Auftreibungsstelle eine warzenförmige Exostose. Nach unten innen zu erkennt man eine bedeutend größere 2 cm lange und $1^1/_2$ cm breite Exostose, die im Oberarmschaft massiv aufsitzt und einige feine kalkdichte Anlagerungen zeigt. In der Achselhöhle erkennt man von der inneren Begrenzung des Oberarmschaftes ausgehend eine breit aufsitzende 6 cm lange, enteneigroße Exostose, die Maulbeerform zeigt. Die Knochenstruktur ist im Inneren stark aufgelockert und durch Kalkeinlagerung stark verdichtet. Zu einer Synostose ist es noch nicht gekommen, da diese Knochenexostose sich auf der seitlichen Aufnahme in den Oberarmknochen selbst hineinprojiziert. Das distale untere Ende des linken Schlüsselbeines zeigt eine dreieckförmige, nach unten gerichtete Aufwulstung mit regelmäßiger Knochenstruktur.

Rechte Schulter: Der Oberarmschaft ist am Übergang zum Oberarmkopf leicht aufgetrieben. An seiner unteren äußeren Begrenzung, 6 cm unterhalb des Tuberculum majus erkennt man eine 4 cm lange und 2 cm dicke flache Exostose, die an ihrer Kuppe eine ganz dünne flache Corticalisdeckung aufweist. Das Tuberculum minus ist ebenfalls deutlich aufgetrieben und gewulstet. Das distale Ende des rechten Schlüsselbeines ist kolbig aufgetrieben. Hier erkennt man keine Knochenstrukturveränderung. Die obere untere Begrenzung des Schulterblattrandes zeigt feine zackige Ausziehung. Das Schulterblatt selbst zeigt unterhalb des Rabenschnabelfortsatzes eine deutliche, längliche Exostosenbildung, die sich in den Schulterblattkörper hineinprojiziert. Der innere Rand des Schulterblattes zeigt mehrere scharf begrenzte Einziehungen mit einer deutlichen Exostosenwulstung in der Mitte.

Str. Emma (Cousine).

Linkes Kniegelenk: Man erkennt am linken Kniegelenk, daß das Wadenbeinköpfchen in seiner ganzen Ausdehnung stark aufgetrieben ist und nach außen zu um 3 cm, nach hinten zu um 4 cm übernormal in die Weichteile hineinreicht. Die Knochenstruktur ist ebenfalls stark aufgelockert und zeigt grobmaschigen Charakter. Nach außen und hinten zu erkennt man mehrere spornartige Fortsätze. Die Gelenkfläche zwischen Wadenbeinköpfchen und der normalen Schienbeinmetaphyse ist nur im oberen Teil noch andeutungsweise zu sehen, im unteren Teil ist es zu einer vollständigen Ankylose und Synostose gekommen. Die innere obere Begrenzung der Schienbeinmetaphyse ist ebenfalls deutlich gewulstet und vergrößert im Sinne einer beginnenden Exostosenbildung. An der hinteren, äußeren Begrenzung der Oberschenkelmetaphyse am distalen Ende erkennt man eine deutliche flache Abtreibung, aus der an ihrer oberen Begrenzung eine deutlich gestielte, an ihrem Ende kolbenförmig aufgetriebene kleine Exostose herauswächst. Die innere Oberschenkelmetaphyse am distalen Ende zeigt einen kleinen Knochensporn.

Rechtes Kniegelenk: Das Wadenbeinköpfchen der rechten Seite ist im Gegensatz zu links kaum verändert. Es zeigt im Bereich der äußeren oberen Kante der Metaphyse eine kleine biginnende Spornbildung. Im Gegensatz zu links erkennt man aber an der hinteren äußeren und inneren Begrenzung der distalen Oberschenkelmetaphyse eine deutliche breite, massive Knochenauftreibung, deren obere und untere Begrenzung kleine spornartige Ausziehungen zeigt.

Rechte Schulter: Man erkennt auf der Aufnahme der rechten Schulter am inneren Ende des rechten Oberarmschaftes eine 2 cm lange, 1 cm breite nach unten in die Weichteile vorspringende Exostose, die kurz vor ihrem Ende eine deutliche Eindellung zeigt. Die übrige Schulter einschließlich Schulterblatt und rechter Thoraxseite zeigt keine Besonderheiten.

Linke Schulter: Ähnlich wie auf der rechten Seite erkennt man entsprechend auf der linken Seite an der inneren Begrenzung im oberen Drittel des Oberarmschaftes eine flache, sich deutlich vorwölbende Knochenausstülpung, die am oberen und am unteren Ende mit deutlichen Zacken beginnt und deren flächige Begrenzung zwischen den vorher beschriebenen Zacken deutlich gewölbt ist. Außerdem erkennt man eine kleinkirschgroße abgeflachte Exostosenbildung, die der hinteren Begrenzung der vierten Rippe in der hinteren Axillarlinie dicht aufsitzt. Am hinteren Ende der vierten

Rippe erkennt man außerdem in der Nähe des Gelenkes zwischen Rippe und Querfortsatz eine kirschkerngroße, rundliche Exostose, die aus der oberen Begrenzung der Rippe herauswächst. Zwischen dieser Exostose und der ursprünglichen Begrenzung der Rippe erkennt man, daß die Corticalis am oberen Rand der Rippe durchläuft und nur an einer Stelle unterbrochen ist. Man sieht, daß an dieser Stelle die Knochenstruktur aus der Rippe in die Exostose hineinzieht.

Rechtes Handgelenk mit Unterarm: Man erkennt, daß das distale innere Ende der Speichenmetaphyse deutlich gewulstet ist. Die sich bildende Exostose wölbt jetzt schon die Weichteile des Unterarmes nach außen leicht vor. Außerdem erkennt man eine flachaufsitzende Exostose am distalen Ende der rechten Ellenmetaphyse. Nach oben zu erkennt man eine deutliche Verbreiterung des Corticalissaumes. Am proximalen inneren Ende der Metaphyse des Grundgliedes des vierten Fingers erkennt man ähnlich, wie an der Speichenmetaphyse eine angedeutete spornartige Ausziehung.

Linkes Handgelenk: Am distalen Ende der linken Speichenmetaphyse erkennt man eine beginnende flache Exostosenbildung, die beugewärts liegt und nach oben zu, also unterarmwärts 2 cm lang anwächst, um hier mit einem scharfen Sporn in die Weichteile fast 1 cm breit auf den Speichenschaft zu abzusetzen. Die Corticalis ist an der Abwinklungsstelle stark verdickt. Am distalen inneren Ende des ersten Mittelhandknochens und am distalen äußeren Ende des fünften Mittelhandknochens erkennt man ebenfalls eine kirschkerngroße Exostose. Eine ebensolche Exostose erkennt man am äußeren distalen Ende des Grundgliedes des linken Daumens und am proximalen Ende der Metaphyse des Mittelgliedes des fünften Fingers innen.

Linkes Sprunggelenk mit Unterschenkel: Man erkennt am linken oberen Sprunggelenk, daß die innere Begrenzung der Metaphyse am distalen Ende gegen das Schienbein einige deutliche Auftreibungen zeigt. An der äußeren Begrenzung der Schienbeinmetaphyse erkennt man ebenfalls eine angedeutete Exostosenbildung. Auf der linken Seite ist die äußere Begrenzung des distalen Schienbeinendes ebenfalls stark aufgetrieben. Es ist hier an einer Stelle zu einer deutlichen Synostose mit dem gegenüberliegenden Ende der rechten Wadenbeinmetaphyse gekommen.

Beide Ellenbogengelenke: Die Aufnahme beider Ellenbogengelenke links und rechts ergeben keine Besonderheiten.

Beckenübersicht: Der linke und rechte Schenkelhals weist in der Gegend Trochanter minor mehrere kleine warzenförmige Knochenausstülpungen auf. In der Gegend der Basis des Trochanter major rechts erkennt man kurz vor der Epiphysenlinie, die an dieser Stelle schon in Verknöcherung begriffen ist, eine kleine sporn-artige Exostose. Der Sitz beider Höcker der rechten Seite zeigt ebenfalls eine warzenförmige Exostose. In der Gegend der Spina iliaca anterior superior sitzt dem Darmbeinknochen ebenfalls eine $1^1/_2$ cm lange flache Exostose massiv auf. An der oberen Begrenzung des absteigenden Schambeinastes links erkennt man eine kleine kirschkerngroße tropfenförmige Exostose, die in das Foramen obturatum hineinragt.

Str. Adolf (Cousin).

Kniegelenk: Die innere Begrenzung am proximalen Metaphysenende des rechten und linken Schienbeines ist stark nach innen zu wulstartig ausgezogen. Dieselbe Ausziehung, allerdings nicht so stark, erkennt man am distalen inneren Ende der linken und rechten Oberschenkelknochenmetaphyse. Es dürfte auch hier sich jeweils um beginnende Wachstumsstörungen handeln im Sinne von späteren Exostosenbildungen.

Linkes Ellenbogengelenk mit Unterarm: Am linken Ellenbogengelenk und am linken Handgelenk zeigen sich keine Besonderheiten. Die Epiphysenlinien erscheinen normal. Am rechten Ellenbogen- und Handgelenk sind ebenfalls keine Besonderheiten.

Str. Fini (Cousine).

Linkes und rechtes Sprunggelenk: Man erkennt am distalen Ende der rechten und linken Schienbeinmetaphyse dicht vor dem Epiphysenspalt, daß die innere Begrenzung der Metaphyse links und rechts stark ausgezogen ist und vor allen Dingen rechts gewulstet erscheint. Rechts erkennt man noch, daß das Ende der Metaphyse gegenüber der Epiphysenlinie im inneren Teil deutlich gewellt ist. Es dürften an diesen Stellen links und rechts schon Wachstumsstörungen auftreten im Sinne von späteren Exostosenbildungen. Auf der Aufnahme des linken Schultergelenkes erkennt man keine Besonderheiten.

K. Marianne (Nichte).

Linker Ellenbogen, Unterarm, Handgelenk: Im Bereich des linken Ellenbogengelenkes ergibt sich keine Besonderheit. Am

distalen Speichenende fällt auf, daß die Metaphyse der Beugeseite der Speiche dicht vor dem Epiphysenspalt nach beugewärts leicht ausgezogen vorspringt. Die Begrenzung der distalen Metaphyse der linken Elle zeigt auf der Streckseite ebenfalls eine leichte Wulstung. Es dürfte sich hierbei jeweils um beginnende Wachstumsstörungen im Sinne von Exostosenbildungen handeln.

Beide Kniegelenke: Das linke und rechte Kniegelenk zeigt keinerlei Besonderheiten.

Zusammenfassung.

Betrachtet man die von mir beschriebenen elf Fälle multipler katilaginärer Exostosen unter dem Gesichtspunkt der Vererbung, der eigentlichen Genese, der typischen Lokalisation besonderer Exostosenbildungen und der Beziehungen dieser Knochenauswüchse zueinander, so ergeben sich auf Grund des vorliegenden Krankenmaterials folgende Ableitungen.

Aus meiner Stammbaumskizze geht der dominante Charakter der Vererbung klar hervor. Dabei sind die männlichen Glieder der Familie häufiger betroffen als die weiblichen. Die Krankheit ist etwa im Verhältnis 3:1 auf beide Geschlechter verteilt und stimmt damit mit den bereits in der Literatur beschriebenen Feststellungen überein (*Wiebeck*, *Weber*). Im allgemeinen wird angenommen, daß die kranke Anlage zur Exostosenbildung willkürlich über das ganze Skelettsystem verteilt zur Vererbung kommt. Bei der Gegenüberstellung der von mir beschriebenen Röntgenbilder finden sich einige so typische Wiederholungen der Exostosenbildung, daß man bei der sonstigen Mannigfaltigkeit dieser Knochenwucherung auch an eine Vererbung charakteristischer Exostosenbildung an besonderen Skeletteilen denken muß. In meiner Stammbaumskizze habe ich die immer wiederkehrende, bei den einzelnen Röntgenbildern fast zum Verwechseln ähnliche Deformität des distalen Ellenendes vermerkt.

Da es sich bei den zur Betrachtung kommenden Erkrankten um Angehörige der verschiedensten Altersstufen handelt und auch klinisch symptomfreie, röntgenologisch jedoch nachweisbare Exostosenträger erfaßt wurden, kann das Wachstum der Exostosen besonders anschaulich verfolgt werden. Es läßt sich dabei feststellen, daß sich bei den Fällen, wo noch keine Exostosenbildungen klinisch und auch röntgenologisch nicht ohne weiteres nachweisbar sind, an den distalen Enden der Metaphysen besonders der Langröhren-

knochen, eine eigenartige Ausziehung des wachsenden Knochens sichtbar wird. Diese Erscheinung wird von röntgenologischer Seite aus als Beginn der Exostosenbildung gedeutet. Bei der Betrachtung einzelner Metaphysenabschnitte sehr jugendlicher Patienten (siehe Emma Str.) wird diese Annahme bestätigt. Überall sind die ersten Exostosenbildungen an den Metaphysen der Langröhrenknochen in der Nähe der Epiphysenlinie zu beobachten. Schon bei den im Wachstum begriffenen Exostosenbildungen fallen uns die verschiedenen Formen und Ausdehnungen an bestimmten Skeletteilen auf. Die Beschaffenheit der Corticalis läßt dabei auf den besonderen Charakter dieser Neubildungen Rückschlüsse ziehen. Wird nämlich die Corticalis als ein im Röntgenbild markant in Erscheinung tretender, verhältnismäßig breiter Saum mit an die äußere Begrenzung der einzelnen Exostose getragen, so könnte man an eine endostale Herkunft denken (siehe Emma Str., S. 29). Die innere Struktur der Exostose ist dabei gefügter, engmaschiger und dem eigentlichen Knochen noch ähnlicher. Ganz anders tritt die Exostose in ihrer äußeren und inneren Beschaffenheit in Erscheinung, wenn sich die Corticalis nur wie eine hauchdünne Linie über das Exostosengebilde zieht oder überhaupt nicht mehr feststellbar ist. Hierbei treten die willkürlichsten Formen der Neubildungen auf. Immer wieder knospen neue einzelne Exostosen aus der Exostosenbildung heraus und so kommt es zu maulbeerförmigen, an der Oberfläche stark höckerigen, zerklüfteten Auswüchsen. Auch die innere Konsistenz ist großmaschiger, trägt oft zystischen Charakter und weicht vom ursprünglichen Knochen in ihrer Struktur stark ab. Hierbei kann man wohl eher an die periostale Herkunft denken. Man könnte annehmen, daß bei der endostalen Form der breite Corticalissaum die nach außen wuchernde Neubildung zurückhält und eindämmt und so das wuchernde Gewebe zwingt, mehr Knochencharakter anzunehmen. Der nach außen drängenden Wachstumsenergie bei der periostalen Form wird von seiten der Corticalis kein nennenswerter Widerstand entgegengesetzt und daraus könnte man sich diese bereits erwähnte Form erklären (siehe Josef Str., S. 14).

Betrachten wir nun das Krankheitsbild vom Standpunkt seiner besonderen Lokalisation, so werden wir immer wieder auf die gelenknahen Abschnitte beider Extremitäten hingeführt. Hauptsächlich betroffen sind der proximale Teil beider Unterschenkel und das distale Ende der Oberschenkel. In absteigender Reihenfolge dann das körperferne Ende der Unterschenkel und beider Vorderarme, wobei hauptsächlich das Befallensein der Elle bzw. des Wadenbeines auffällt. Durch die wachsenden Exostosen in absoluter Gelenknähe kann

es natürlich zu Veränderungen des normalen Gelenkaufbaues kommen. Besonders deutlich tritt uns diese Tatsache am Handgelenk bzw. oberen Sprunggelenk entgegen. Wächst z. B. aus der Metaphyse der distalen Fibula eine Exstose heraus, so geschieht dies auf Kosten ihres Längenwachstums. Durch die im Verhältnis rascher wachsende Tibia wird der Gelenkspalt nur einseitig vorgeschoben. Dadurch kommt es zu einer Schiefstellung desselben, weil sich die im Wachstum zurückbleibende Fibula an der Gelenkfläche beteiligt. Der Gelenkspalt sieht also von außen oben nach innen unten. Zu einer Hohlfußstellung kommt es aber, wenn an Stelle der Fibula die Tibia tritt. In diesem Falle verläuft der Gelenkspalt von innen oben nach außen unten. Eine normale Funktion und Stellung des Gelenkes läßt sich erreichen, wenn die distalen Metaphysen beider Unterschenkelknochen befallen sind und synostotisch miteinander verschmelzen. Gerade diese Beobachtung konnte ich wiederholt an den von mir beschriebenen Fällen machen.

Zu nicht eindeutigen wechselseitigen Veränderungen kommt es am Handgelenk. Der Grund liegt im verschiedenen anatomischen Aufbau. Die Hand ist mit dem Unterarm in der Hauptsache durch die Speiche verbunden, und die Elle nimmt nur geringen Anteil am Gelenk selbst. Ist also der distale Teil der Elle deformiert, so muß es nicht unbedingt zu einer Änderung der Funktion des Handgelenkes kommen, obwohl eine gewisse Abduktionsstellung zu beobachten ist. Diese Stellung steht dann im Gegensatz zur Madelung'schen Deformität, bei der das distale Ende der Speiche durch eine Exostose im Wachstum zurückgeblieben ist. Bei der starken Beteiligung des Radius am Handgelenk ist die natürliche Folge eine ausgesprochene Abduktionsstellung. Eine Einschränkung in der Fuktion bei starker Deformität der Elle konnte ich innerhalb meiner Beobachtungen nur bei Supination und Pronation feststellen.

Eine Eigentümlichkeit des Krankheitsbildes der multiplen katilaginären Exostosen ist, daß die subjektiven Beschwerden der Betroffenen meistens sehr gering sind. Von dieser Tatsache wird auch die Stellungnahme des Arztes im besonderen Falle geleitet. Bei Funktionsstörung durch eine Exostosenbildung wird diese nach Möglichkeit operativ entfernt. Erstaunlich ist nur, daß bei den von mir beschriebenen Fällen fast keine wesentlichen Funktionsstörungen zu beobachten waren, obwohl doch Mißbildungen in bedeutenden Ausmaßen festzustellen waren.

An dieser Stelle gestatte ich mir, Herrn Oberarzt Dozent *Dr. Jaeger* für die Überlassung des Themas und Herrn Oberarzt *Dr. Kohler* für Überlassung des Röntgen-Institutes, Herrn *Dr. Raderschatt* für röntgenologische Deutung bestens zu danken.

Das beschriebene Röntgenmaterial befindet sich im Röntgen-Institut der Chirurgischen Klinik in München.

Schrifttum

1. *Aschner* und *Engelmann:* Konstitutionspathol. in der Orthop., Springer 1928.
2. *Aschoff:* Pathologische Anatomie.
3. *Birkenfeld:* Vererblichkeit der mult. kat. Exostosen. (Deutsche Zeitschr. Chir. 1930, Ref. Zbl. für Chir. 1931.)
4. *Borst:* Pathologische Histologie.
5. *Hellner:* Die Knochengeschwülste (S. 14).
6. *Henninger:* Vorstellung einer Exostotikerfamilie. Zur Kasuistik der Ex. kat. mult. hered.
7. *Jungmann:* Über multiple hereditäre Exostosen (Berliner Klinische Wochenschrift 1902).
8. *Kaufmann:* Lehrbuch der spez. pathologischen Anatomie.
9. *Kirchhoff:* Beitrag zum Erbgang der mult. kat. Exostosen. Rö.-Prax. 4. Jahrgang.
10. *Müller-Enno:* Über hered. mult. Exost. und Enchondrosen. Beitr. path. Anat.
11. *Pförringer:* Ein Fall multipler katilaginärer Exostosen. Med. Dissert. München 1939.
12. *Pokrowsky:* Über die Erblichkeit der multiplen kat. Exostosen. (Arch. für klinische Chir. 1929.)
13. *Schinz, Baensch* und *Friedl:* Lehrbuch der Röntgendiagnostik.
14. *Schramm:* Ein Beitrag zur Pathogenese der katil. Exostosen und Enchondrome. Arch. Orthop. Chir. 1929.
15. *Wagner:* Zum Erbgang der multiplen katil. Exostosen.
16. *Wiebeck:* Über die mehrfachen katilaginären Exostosen und ihren Erbgang. Münchner Med. Woch. 1937.

Lebenslauf

Am 17. Oktober 1911 wurde ich als Sohn deutscher Eltern in Wilburgstetten Mfr. geboren. Nach Besuch der Volksschule, Lateinschule in Dinkelsbühl und des Humanistischen Gymnasiums St. Stefan in Augsburg legte ich im März 1933 die Reifeprüfung ab. Vom Sommersemester 1933 bis einschließlich des Sommersemesters 1936 studierte ich an der Universität in München Medizin. Vom Wintersemester bis zum Sommersemster 1936/37 studierte ich an der University of Toronto (Kanada) als deutscher Austauschstudent auf Grund des Gertrud Davis Fellowship's. Vom Wintersemester 1937 bis zum Sommersemester 1938 studierte ich wiederum an der Universität München. Vom September bis Dezember 1938 legte ich das medizinische Staatsexamen ab. Vom 27. Dezember 1938 bis 15. Juni 1939 war ich als Medizinalpraktikant auf der internen Abteilung am Distriktsspital in Kempten tätig; vom 15. Juni 1939 bis 11. September 1939 an der Chirurgischen Universitätsklinik. Seit 11. September 1939 bin ich dort als Volontärarzt tätig.

Karl Lang.